

Cáncer de páncreas

- Encare diagnóstico y terapéutico -

Prof. Dr. Juan Bautista Wasmosy Monti
Titular de la Facultad de Ciencias Médicas de la Universidad Nacional de Asunción
Académico de Número, Academia de Medicina del Paraguay



- El cáncer de páncreas es una entidad en aumento, de pronóstico sombrío, pues la supervivencia con cirugía a 5 años llega apenas al 1%.⁽⁵⁾ Ello es debido a sus síntomas tardíos, a la consulta tardía dados los vagos síntomas iniciales, al desconocimiento del médico que retarda el diagnóstico y a la alta tasa de mortalidad con la cirugía.⁽⁶⁾
- La presentación clínica es a través de manifestaciones generales como astenia, adelgazamiento, tromboflebitis migratoria y síntomas locales diferentes en el cáncer de cabeza y el cáncer de cuerpo y cola, dando ictericia, dolor y tumor palpable respectivamente.
- Es un desafío para los médicos realizar un diagnóstico más temprano. Así ante una dispepsia que se acompaña de anemia o pérdida de peso, diabetes tipo II de aparición tardía en pacientes sin antecedentes familiares, debemos solicitar una ecografía y dosaje en sangre de los marcadores tumorales Ca 19-9.
- Esta realidad viene siendo superada últimamente gracias a la mejor educación de la población y de los médicos generales, a una mejor selección de los enfermos para cirugía, a la formación más especializada de los cirujanos en páncreas y a la incorporación de nuevos métodos de diagnóstico como la ultrasonografía endoscópica, que detecta tumores pequeños, de menos de 2 cm de diámetro⁽¹⁰⁾ en donde la resecabilidad es alta, del entorno del 70% y el pronóstico mucho mejor con supervivencia a 5 años de 30 a 40%.

Introducción

El cáncer de páncreas es una afección **frecuente** y su incidencia va **en aumento**. En Paraguay ocupa el 4º lugar después del cáncer de pulmón, próstata y colon en el hombre y el 5º lugar en la mujer, luego del cáncer de útero, mama, pulmón, endometrio y ovario.

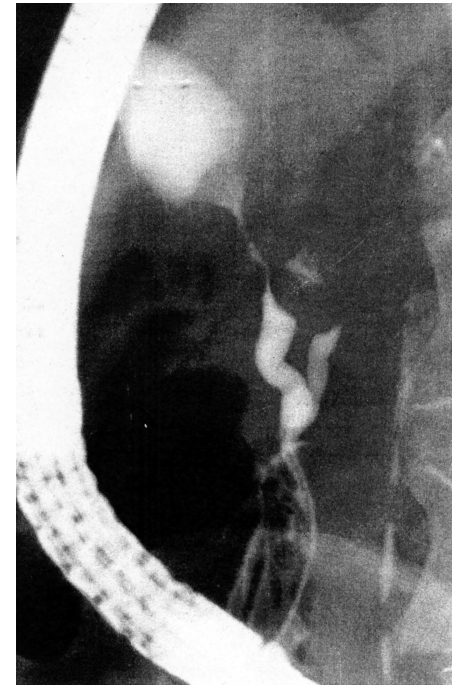
Los tumores de páncreas se clasifican según su origen en **tumores sólidos**, los más frecuentes cuyo origen es en el ductus pancreático en el 95%, y apenas 1% en acinus. Menos del 1% corresponde a tumores **quisticos**, y raramente se encuentran tumores neuroendócrinos, entre ellos el insulinoma.

En la Mayo Clínic de USA, sobre 10.314 autopsias se encontraron solo 44 tumores insulares, es decir, 0,4%.⁽¹⁴⁾ El presente artículo se ocupa exclusivamente de los tumores sólidos de páncreas, los más frecuentes.

Desde el punto de vista histológico corresponde la amplia mayoría corresponde al **adenocarcinoma**.

La **cabeza** del páncreas es la localización más frecuente (75%) seguido del cuerpo (10%) y de la cola (5%).⁽¹⁵⁾ El Dr. Cubilla señala algo muy importante que puede cambiar la conducta quirúrgica de estos tumores; en efecto, en el 20% de los casos el tumor es **multicéntrico**.

Los tumores ductales de cabeza producen una dilatación del Wirsung, dando una pancreatitis crónica a ese nivel. Microscópicamente son **adenocarcinomas** mucos secretantes o no; bien o mal diferenciados. El **cistoadenocarcinoma mucinoso** es un tumor dentro de los quísticos que afecta a cuerpo y cola y aparece en mujeres de más de 40 años. Se calcifican en sus bordes, posee una evolución lenta y tiene mejor pronóstico con la cirugía. Muchas veces no tienen síntomas y generan consulta por una masa en epigastrio. Tienen una imagen característica en la tomografía helicoidal.⁽⁴⁾



ERCP con la imagen en doble caño por infiltración del conducto biliar y pancreático descrito por Freeny y Bilbao. 1976.

Macroscópicamente son **mal delimitados** y rápidamente invaden el espacio prevertebral lo que hace muchas veces imposible su resección; por compresión e infiltración de los grandes vasos y nervios.

La diseminación del cáncer de páncreas se realiza:

- **por contigüidad:** el tumor de cabeza no solo comprime el conducto biliar, sino que lo infiltra, lo mismo que el antro pilórico y el duodeno. El cáncer de cuerpo se extiende sobre el plexo celíaco y los grandes vasos: arteria mesentérica superior, vena porta, así como el mesocolon y el cuerpo gástrico. En los tumores de cola hay compresión e invasión de la vena esplénica, dando hipertensión portal segmentaria con varices fúndicas,
- **por vía linfática:** se disemina a los ganglios de vecindad peri-pancreáticos y al hilio hepático,
- **por vía hematogena:** se extiende al hígado, pulmones pleura, columna vertebral y suprarrenal izquierda.

Diagnóstico del cáncer de páncreas

El cáncer de páncreas provoca manifestaciones generales como astenia, adelgazamiento, tromboflebitis migratoria,

y síntomas locales que dependen de su localización, siendo diferentes en el cáncer de cabeza y el cáncer de cuerpo y cola.

En la confirmación diagnóstica la ecografía, la tomografía y la ecoendoscopia son los principales recursos, complementada por la laparoscopia en particular cuando se plantea la posibilidad de una resección radical. La biopsia está limitada por la posibilidad de generar complicaciones como la fistula pancreática.

Ecografía

La **ecografía**⁽¹⁸⁾ tiene alta sensibilidad (80%) en los tumores grandes de más de 3 cm de diámetro, ya que la mayoría se ubican en la cabeza y cuerpo. Más difícil es observarlos en la cola, salvo que sean muy grandes, de 5 a 7 cm de diámetro. Los tumores aparecen como una masa hipocogénica focal con borde irregular. En los tumores de cabeza se puede observar la dilatación del conducto de Wirsung, así como la presencia de metástasis hepáticas múltiples de más de 2 cm de diámetro, como imagen hipocogénica o mixta, lesiones "en ojo de buey". Puede observarse la presencia de **ascitis**, y con el uso del ecodopler ver la compresión o infiltración de la vena porta sobre todo más que de la arteria mesentérica superior.

Tomografía

La **tomografía helicoidal** con contraste endovenoso y últimamente la tomografía multi slide *es el método ideal para el estudio del páncreas*. Detecta tumores de 3 cm de diámetro, mientras que los de menos de 2 cm solo se ven por **ecoendoscopia**.⁽¹⁸⁾

El tumor aparece como una zona central hipodensa en relación con el resto del parénquima. La tomografía permite ver la dilatación del conducto de Wirsung en los tumores de cabeza, la invasión de órganos vecinos, duodeno y estómago con el contraste administrado por vía oral. También detecta la invasión del retroperitoneo y con el multi slide la invasión a vasos arteriales y venosos. También permite ver la presencia de ganglios de vecindad, eventual ascitis y metástasis hepáticas de 2 cm de diámetro.

La tomografía tiene alta sensibilidad, es del 100% para establecer si el tumor es irreseccable, pero baja especificidad, ya que existen 1/3 de enfermos que fueron resecados y en ellos se encontró micro metástasis hepáticas de menos de 2 cm de diámetro y nódulos peritoneales o en epilplón mayor. La punción guiada bajo **tomografía axial computada** (TAC) solo está indicada en los tumores irreseccables de cuerpo y cola, nunca en los resecables de cabeza, ya que tiene falso negativo y complicaciones.

Punción tumoral

La **punción percutánea bajo ecografía o TAC** fue introducida en Japón por Hariyama.⁽¹⁸⁾ La técnica tiene sus complicaciones: en el 10% da pancreatitis aguda, fistula, hemorragia, dolor y sobre todo siembra peritoneal en el trayecto de la aguja,⁽²¹⁾ por eso cuando un tumor es resecable, más allá de su etiología, debe ser resecado. Puede ser un cáncer de páncreas, una pancreatitis crónica

focal, metástasis de otros órganos en el área pancreática o un linfoma o tumores quísticos o endócrinos como el insulinoma.

Si el tumor asienta en cabeza de páncreas y es reseccable no es necesario realizar otros estudios fuera de la laparoscopia⁽¹⁹⁾ para decidir su tratamiento quirúrgico radical, que es el único curativo. Para sorpresa del cirujano, el patólogo puede informarle de un tumor insular que tiene mejor pronóstico, o un tumor del ducto papilar mucinoso o una pancreatitis crónica focal.

Anteriormente estaba reservada la punción percutánea solo a los tumores irresecables de cuerpo y cola. En ellos, el hallazgo de otro tipo de tumor diferente al adenocarcinoma permitía una mayor agresividad (insulinoma⁽³⁾) o evitaba una cirugía cuando evidenciaba un linfoma o una metástasis.

Biopsia quirúrgica

En los tumores de cabeza de páncreas anteriormente se insistía con obtener una muestra trasduodenal para confirmar el diagnóstico. Sin embargo se ha visto que el mismo podría resultar negativo pues podría ser un pequeño tumor rodeado de pancreatitis crónica, o un proceso fibroso muy frecuente sobre todo en los tumores quísticos. En función de ello, el Dr. Moosa⁽⁶⁾ aconseja frente a un tumor de cabeza reseccable **no** realizar punción sino directamente reseccar, ya que solo el patólogo podría confirmar el diagnóstico, que para suerte del paciente podría ser una pancreatitis crónica focal.

En otras palabras, solo la punción quirúrgica es admitida si va a cambiar la táctica operatoria, pero esto no ocurre en todos los casos. La operación de Wipple, duodeno-pancreatectomía cefálica, es la indicada.

Biopsia por ecoendoscopia

Es la más aceptada, tiene 95% de especificidad y casi 100% de sensibilidad para cáncer.^(10, 11)

- permite un diagnóstico de tumores pequeños de menos de 2 cm de diámetro con una reseccabilidad de 70% y una sobrevida mejor, del 30%.^(10, 12)
- permite distinguir entre tumores quísticos y adenocarcinomas y sobre todo detecta tumores insulares de diagnóstico muy difícil, salvo arteriografía.⁽¹¹⁾
- no solo establece el diagnóstico de cáncer de páncreas, sino también el estadio, es decir, el grado de reseccabilidad o no; viendo los ganglios de vecindad y permitiendo la toma de biopsias dirigidas de los mismos.⁽²²⁾
- puede visualizar pequeñas láminas de ascitis y metástasis a distancia, ganglios en el hilio y en el hígado, que son mejor vistos en lóbulo izquierdo que en el derecho por la distancia del transductor del eco-endoscopia.
- permite ver el compromiso vascular sobre los grandes vasos, aunque con algunas limitaciones. En este caso la TAC helicoidal multi slide con contraste tiene una mejor precisión, por eso estos dos métodos se complementan para la estadificación de los tumores de páncreas y para afirmar si son o no operables y si son o no reseccables.^(22, 23, 24)

Tabla 1

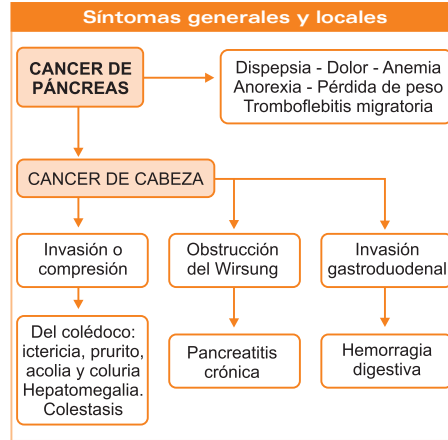
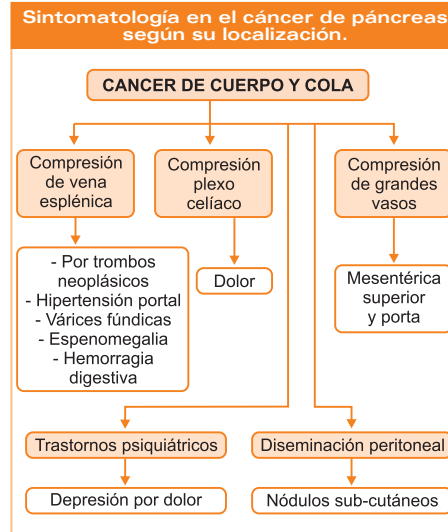
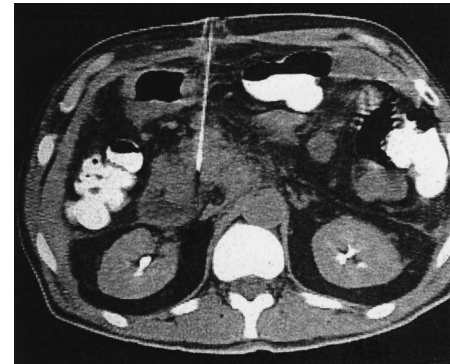


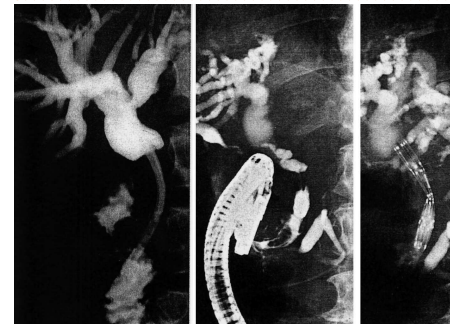Tabla 2



- su gran ventaja respecto a la punción dirigida es que este método no ocasiona siembra peritoneal de células cancerosas,
- finalmente, sirve de tratamiento para el dolor de los tumores irresecables de cuerpo y cola, en donde el dolor conduce a estos enfermos a una depresión y donde los opiáceos tienen muchos efectos colaterales. La neurolisis del ganglio celíaco con ecoendoscopia permite una mejor calidad de vida a estos pacientes.^(25, 26)



Se observa una tomografía computarizada con un tumor de páncreas en cabeza y cuerpo con biopsia dirigida en caso irresecable.



Tratamiento paliativo de la ictericia obstructiva en tumor de cabeza de páncreas, con prótesis plástica y metálica auto expansible.

Laparoscopia

Un fiel defensor de este método para señalar el estadio del tumor de páncreas y su grado de reseccabilidad o inoperabilidad es el Dr. Warshav,⁽¹⁹⁾ quien en los tumores de cabeza de páncreas encuentra en el 20% metástasis hepáticas menores a 2 cm de diámetro, cuando la tomografía helicoidal o multi slide no las encuentra.^(27, 28)

La técnica es útil también para diagnosticar nódulos peritoneales y láminas de ascitis al realizar un lavado del abdomen y estudio citológico del mismo, con lo cual muchos pacientes evitan una cirugía mucho más costosa. En el 40% de los tumores de cuerpo y cola encuentra metástasis hepáticas, micro metástasis y nódulos peritoneales.⁽³⁹⁾

Últimamente la laparoscopia no solo se aplica para encontrar metástasis que pasaron desapercibidas por otros métodos como la TAC helicoidal y/o multi slide, sino que sirve al mismo tiempo como terapéutica, realizando en los casos inoperables una cirugía paliativa por vía lapa-

roscópica: doble derivación, gastro-yeyuno-anastomosis y hepático-yeyuno-anastomosis.⁽²⁹⁾

En conclusión, en los centros donde no se dispone de ecoendoscopia o por su elevado costo esta no puede ser utilizada, la laparoscopia cumple un rol de diagnóstico de inoperabilidad, evitando una cirugía radical y al mismo tiempo aporta una terapéutica paliativa a través de la doble derivación.^(19, 27, 28, 29)

Colangiografía retrógrada (ERCP)

La **colangiografía retrógrada endoscópica** tiene una alta sensibilidad para el cáncer de páncreas en el entorno del 96%, pero su especificidad es menor, ya que algunos casos de pancreatitis crónica son difíciles de diferenciar.

Kasugai⁽¹⁵⁾ ha elaborado su clasificación en base a los diferentes aspectos que adopta el Wirsung por la presencia del tumor que se origina justamente en el ducto pancreático o en sus ramas: estenosis y dilatación, obstrucción abrupta, obstrucción y necrosis, oclusión gradual o desviación gradual o desviación de su rama colateral. La ERCP permite así mismo diferenciar un tumor de ampolla de Vater de uno de cabeza de páncreas y cuando este infiltra el duodeno permite la toma de biopsias a ese nivel.⁽¹⁵⁾

La citología del Wirsung post-estimulación con secretina apenas hace el diagnóstico en el 20%, por lo que este método ha sido abandonado. Hoy tiene su indicación en los tumores de cabeza de páncreas en donde la ecografía y TAC no fueron categóricas y presenta una clínica sospechosa de cáncer de páncreas. Durante mucho tiempo se pensó que esta técnica podría detectar lesiones pequeñas, pero se ha visto que los tumores detectados por la ERCP ya son de 4 o más cm de diámetro. Podemos decir por lo tanto, que en materia de diagnóstico la TAC y la ERCP se complementan y que juntas alcanzan una seguridad diagnóstica del 100%. También es justo señalar que una ERCP normal descarta una lesión pancreática.⁽³⁰⁾

Ultrasonografía endoscópica o ecoendoscopia

Es el método actual que mejor estudia el páncreas y la estadificación del tumor.^(10, 11, 12, 39, 40) Se realiza mediante la asociación de una sonda de ultrasonidos en un endoscopio colocado en la primera y segunda porción duodenal, lo que permite un estudio detallado de la cabeza y su relación con el hígado, la vena porta, y colocado en el cuerpo y fundus gástrico permite un estudio del cuerpo y cola y su relación con arteria y vena esplénica, el tronco celíaco y la vena renal izquierda.

En el diagnóstico del cáncer de páncreas la **ecoendoscopia** es el mejor método y su sensibilidad alcanza del 90 a 100%. Yasuda⁽⁴⁰⁾ compara este método diciendo que es superior a la ERCP (86%) a la arteriografía del tronco celíaco y mesentérica superior (89%), muy superior a la ecografía (75%) y a la tomografía (80%).

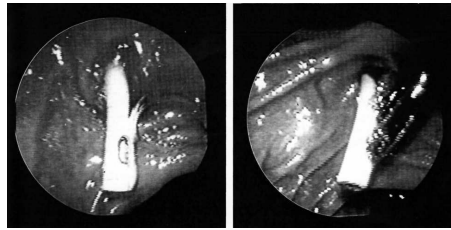
Donde la técnica rebasa a todos los otros métodos diagnósticos es en las lesiones pequeñas, a tal punto que hoy se considera como el método de elección para tumores de páncreas de menos de 2 cm de diámetro,^(10, 11) en las que se logra una mejor sobrevida de 5 años, con un porcentaje de

30 a 50%, con un porcentaje de resecabilidad que alcanza un 70 a 80%.^(42,16) Estamos lejos del diagnóstico precoz⁽⁶⁾ referido por autores japoneses como Tsuchiya, que define al mismo como un cáncer cuyo tamaño es menos de 2 cm de diámetro, localizado en la cápsula o logia pancreática sin compromiso de ganglios linfáticos; estamos lejos de realizar el despistaje aún sin síntomas, que es costoso y requiere un gran volumen de pacientes, casi un millar para detectar un caso.

Comparando la punción guiada bajo ecoendoscopia⁽²²⁾ con la punción percutánea bajo eco o TAC, su sensibilidad u especificidad son menores: 57 a 50% respectivamente.⁽²¹⁾

Donde tiene actualmente la ecoendoscopia un papel fundamental es en establecer el estadio del cáncer pancreático y afirmar si el mismo es resecable o no.^(23, 24, 32)

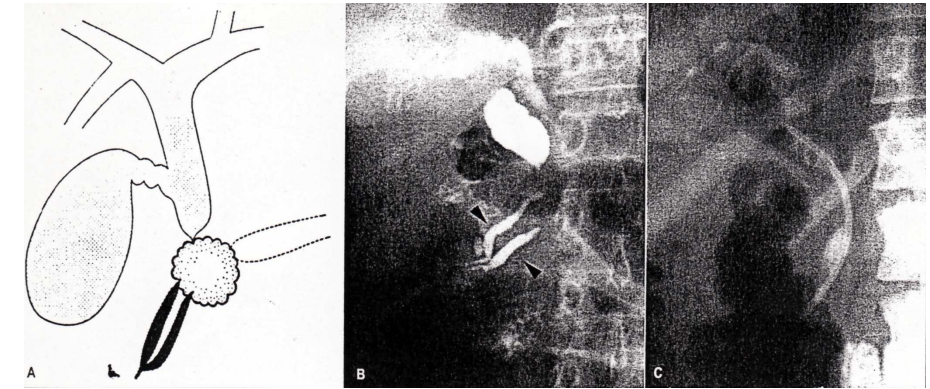
La técnica permite ver la compresión o invasión de órganos de vecindad como estómago, duodeno o coledoco, micro-metástasis hepáticas menores de 2 cm. Su limitación es que observa el lóbulo izquierdo y en menor grado el derecho por la distancia del transductor respecto



Observación a nivel de la papila de una prótesis plástica observando el buen drenaje biliar.

al órgano estudiado. Permite ver la invasión de vasos, pero la TAC helicoidal multi slide o angioresonancia permiten un mejor diagnóstico de invasión vascular.⁽⁸⁾

Permite observar la presencia de adenopatías de vecindad y la toma de biopsia de los mismos con aguja guiada a tal punto que hoy es el método más eficaz para un co-



ERCP que muestra la imagen en doble caño por cáncer de cabeza de páncreas y al lado la colocación de una prótesis plástica en un paciente anciano con poca esperanza de vida por metástasis.

recto estadio del cáncer y ver o no su resecabilidad con la cirugía.^(22, 42)

En cuanto al diagnóstico de tumores quísticos es mejor la TAC helicoidal y la ERCP según el tipo de tumor quístico.⁽⁴⁾ Pero es muy útil y superior a cualquier método para el diagnóstico de los tumores endócrinos sobre todo el insulinoma y gastrinoma, aún los más pequeños.^(14, 2)

Últimamente la *ecoendoscopia* no solo es diagnóstica completada con la biopsia dirigida con aguja, sino que a más de establecer el estadio del cáncer de páncreas permite una terapéutica del dolor en los tumores irresecables de cuerpo y cola por compresión del plexo solar con inyección guiada de etanol y novocaína en el plexo celiaco (neurolysis).^(25, 26)

Debemos señalar una ventaja muy importante de la punción guiada por ecoendoscopia y es que las complicaciones son menores: hematoma sin transfusión y sobretodo no se ha visto la siembra de células neoplásicas en el trayecto de la aguja por la vecindad del traductor con la lesión.^(23, 24) en esto aventaja enormemente a la punción percutánea bajo TAC o ecografía, en donde sus complicaciones son también mayores: hemorragia, pancreatitis aguda, dolor y siembra de células neoplásicas.⁽¹⁸⁾

Estadificación pre-operatoria del cáncer de páncreas

La estadificación tiene como propósito que cada paciente reciba un tratamiento más efectivo y con riesgo mínimo. El objetivo es diferenciar el grupo de pacientes con lesiones pabsibles de ser resecadas de aquellos con patología avanzada donde se pueden ofrecer tratamientos paliativos, menos agresivos y tal vez menos invasivos como una prótesis por vía endoscópica.⁽³¹⁾

Sólo los tumores T1-T2 N0 M0 son resecables. La constatación de un tamaño mayor a 2=3 cm, el compromiso del coledoco, duodeno, tejido extrapancreático o ganglios

regionales, así como la presencia de metástasis contraindican la resección radical.

La estadificación es realizada mediante el aporte de la TAC multi slide o helicoidal y de la laparoscopia pre operatoria según Warshav,⁽²⁷⁾ para ver micro metástasis hepática de menos de 2 cm, no vistas por la TAC, así como nódulos peritoneales y discretas láminas de ascitis.

En los ambientes en que se cuenta con ultrasonografía endoscópica, este es actualmente el mejor método para ver el estadio de los tumores de páncreas y obtener la biopsia del tumor y de los ganglios sin complicaciones.

Tratamiento del cáncer de páncreas

Tumores de cabeza resecables

Luego de la ecoendoscopia con biopsia del tumor y de los ganglios peri-pancreáticos se debe realizar una cirugía de resección, la duodenopancreatocetomía cefálica, operación de Wipple.

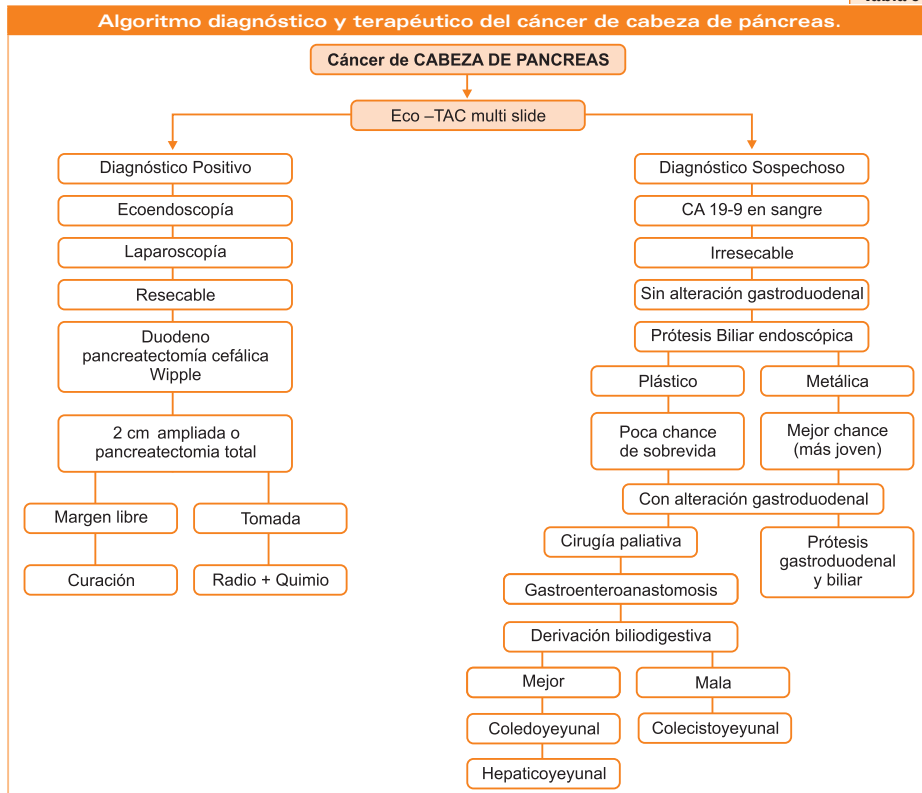
De acuerdo a Moosa, Pitt y Cameron, pero últimamente Kawa de Japón, en tumores de 2 cm de diámetro, aconseja una Wipple ampliada y ese es el criterio actual. Cuando más pequeño es el tumor mayor debe ser la resección para ofrecer una curación al paciente.^(6, 46)

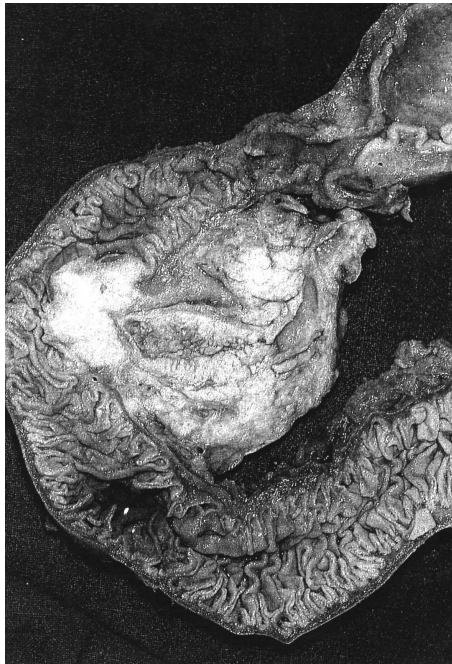Estadificación intra-operatoria

En el primer tiempo operatorio el cirujano debe explorar y excluir metástasis hepáticas o peritoneales y explorar la invasión de estructuras vecinas como el mesocolon transverso y los vasos porta y la mesentérica superior. La biopsia transduodenal no se justifica actualmente. Solo se realiza la biopsia por congelación de los ganglios peri-pancreáticos o del hilio hepático.⁽⁶⁾

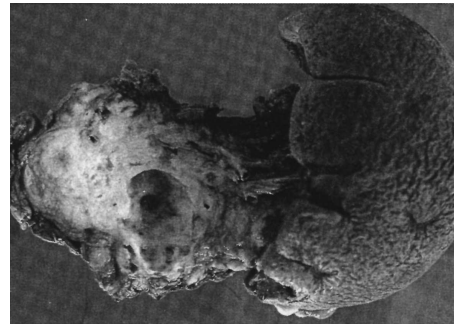En los casos irresecables, la confirmación histológica intraoperatoria es fundamental para descartar otras patologías o tipos tumorales como *insulinoma o linfoma*

Tabla 3





Pieza operatoria de una operación de Wipple por un tumor de cabeza de páncreas, gentileza del Dr. Moosa.



Tumor de cola de páncreas con pancreatectomía corporocaudal por cistoadenocarcinoma de páncreas. Gentileza del Dr. Moosa.

En el post-operatorio la estadificación es fundamental para evaluar el pronóstico por un patólogo con experiencia. Se debe evaluar el margen de resección, la invasión extracapsular, la invasión linfática perineural, la invasión de los ganglios así como el grado de diferenciación histológica, ya que los tumores indiferenciados o anaplásicos tienen peor pronóstico. Finalmente, esta estadificación post-operatoria permitirá un pronóstico diferente para cada paciente y definir la necesidad o no de una quimio o radioterapia adyuvante en el post operatorio.

Cáncer de cuerpo y cola

Apenas un 2% de estos tumores son resecables para Sahel.⁽⁵⁾ En ellos se debe hacer una estadificación preoperatoria con TAC helicoidal, laparoscopia y en lo posible ecoendoscopia.

En los casos resecables, que son los menos, se realiza una resección pancreática corporo-caudal con conservación del bazo en las personas jóvenes de menos de 40 años por su inmunidad y en las personas de mayor edad se realiza esplenectomía, según Moosa.⁽⁶⁾

En los tumores *irresecables* de cuerpo y cola, la cirugía es solo paliativa, procurando una mejor calidad de vida, combatiendo el dolor, mejorando el estado nutricional con una gastro-yeyuno-anastomosis.

Es fundamental la toma de biopsias en el acto operatorio para descartar otro tipo de tumor que puede tener diferente pronóstico como los quísticos. En el acto operatorio se realiza la alcoholización del plexo celíaco para combatir el dolor, completando eventualmente con la colocación de una catéter peridural e inyectando en el post operatorio alcohol absoluto, corticoides y morfina en bolo para combatir el dolor y evitar los efectos adversos de la morfina por vía sistémica.

La *biopsia percutánea* en los tumores irresecables de cuerpo y cola, comprobados por TAC y laparoscopia, puede evitar una cirugía, cuando nos informa que se trata de un linfoma.

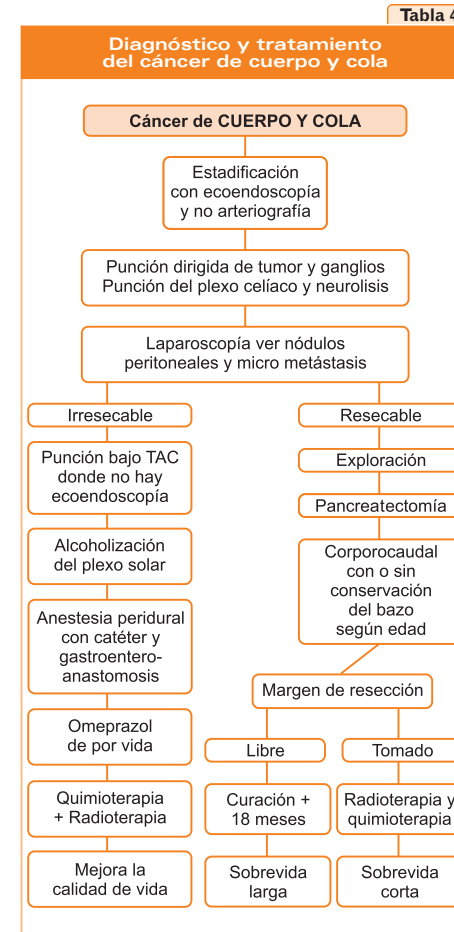
y ofrecer un tratamiento paliativo de doble derivación bilio-digestiva y gastro-entero-anastomosis.

En los casos en que la irresecabilidad haya sido comprobada en el pre operatorio por los métodos arriba señalados, en los tumores de cabeza sin infiltración gástrica o duodenal, una prótesis presenta mejores ventajas a la cirugía paliativa en su costo, hospitalización, costo-beneficio y calidad de vida.

Para juzgar el tipo de prótesis se deben considerar factores como la edad del paciente, enfermedad concomitante o esperanza de vida, si es de más de 6 meses son preferibles las metálicas auto expansibles y si es de mayor edad y con menos esperanza de vida (metástasis) de 6 meses es preferible las prótesis de plástico, según Huibregtse⁽³¹⁾ y Cotton,⁽³⁷⁾ Carl Locke.⁽⁴⁰⁾

En los casos de infiltración gástrica o de duodeno se prefiere la paliación quirúrgica por vía laparoscópica o abierta, mejor colédoco-yeyuno-anastomosis o hepático-yeyuno que la colecisto-yeyuno por el crecimiento tumoral que comprimirá más tarde la derivación.

Una alternativa últimamente en los tumores irresecables de cabeza es la colocación de una prótesis metálica auto expansible y una segunda prótesis a nivel duodenal, según Locke y Artifon.



Pancreatectomía total vs. Wipple

En un estudio comparativo del Dr. Moosa⁽⁶⁾ en la Clínica Mayo se encuentra una ligera ventaja con la pancreatectomía total vs. la operación de Wipple, relacionado a que aquella no deja fístula pancreática. Sin embargo, se insiste que quien opera cáncer de páncreas debe hacer una perfecta anastomosis del cuerpo y cola al yeyuno con el Wirsung dilatado y tener experiencia.⁽³²⁾

El autor insiste sin embargo que en los pacientes jóvenes de 40 años, diabéticos, con buena expectativa de vida y tumor de páncreas resecable de pequeño tamaño, de 2 hasta 3 cm, él prefiere la pancreatectomía total a la operación de Wipple con mejor sobrevida a 5 años. También indica la pancreatectomía total en tumores multicéntricos (20%).

Operación de Wipple con conservación del píloro

Esta intervención, difundida por Rossi⁽⁴⁵⁾ para la pancreatitis crónica, es válida para el cáncer. El Dr. Moosa⁽⁶⁾ cree que hay que asegurarse que la resección del tumor de cabeza tenga un margen libre, así el paciente evoluciona mejor y tendrá mejor sobrevida con la cirugía.

Tratamiento paliativo

Moosa⁽²²⁾ demostró que realizar un drenaje de bilis previo a cirugía curativa no mejora el pronóstico ni la sobrevida de los pacientes, por lo tanto, colocar un *stent en la vía biliar* solo se justifica como *tratamiento paliativo* de la ictericia y del prurito que tanto aqueja al paciente. Esta técnica logra una mejor calidad de vida, a menor costo que una cirugía de derivación biliodigestiva, con menos hospitalización y menos complicaciones y carece de mortalidad como lo señala Peter Cotton.^(30, 31, 32, 34)

Para realizar este drenaje de la bilis, se utiliza una prótesis o *stent* plástico o auto expansibles metálicos de mayor diámetro. Elegir entre uno y otro depende de varios factores: de la disponibilidad de los mismos, de la experiencia de los que la emplean, del costo-beneficio, de la calidad de vida y sobre todo de la esperanza de vida posterior y de la edad del paciente.

Si el paciente es mayor de 70 años o presenta metástasis a distancia, o mal estado general o presenta taras orgánicas como diabetes, insuficiencias renal, etc., es aconsejable en ellos una *prótesis de plástico*.^(35, 36) Su inconveniente es que pueden deslizarse, producir pancreatitis aguda y por su pequeño calibre, 10 o 12 French, se obstruyen dando colangitis a los 4 meses debiendo ser reemplazadas. Varios autores procuraron evitar estos elementos usando antibióticos profilácticos como ciprofloxacina, o ácido urso-dexosólico, pero sin resultados. El enfermo tiene que cambiar su prótesis cada 3 meses, significando más gastos, si aun vive.^(35, 36)

La *prótesis metálica expansible* se utiliza en los pacientes con mejor esperanza de vida, más de 6 meses, mejor estado general y con 50 a 60 años de edad. Su costo elevado en relación con la prótesis de plástico limita a veces su uso, pero a la larga el paciente sale beneficiado pues logra una mejor calidad de vida.^(30, 31)

La obstrucción de la prótesis metálica se produce tardíamente por crecimiento del tumor en la malla metálica, pero este inconveniente puede ser obviado, dilatando y dejando una prótesis de plástico en su interior, según Huibregtse⁽³⁰⁾ y Carl Locke.⁽³³⁾

En otras palabras el gran beneficio de la ERCP en el cáncer de páncreas más que en su *diagnóstico* está como medida *terapéutica paliativa*.^(37, 38) Algunos autores como Paulo Sakai⁽¹⁵⁾ en Brasil la están realizando en el pre-operatorio cuando el paciente tiene una cifra de bilirrubina de 8 mg y sufre de insuficiencia renal.

El uso de prótesis está indicado en la ictericia obstructiva siempre y cuando no haya invasión del duodeno, sobre todo en la segunda porción donde hace muchas veces di-

fácil su canulación por la invasión del tumor que obstruye toda la anatomía de la papila mayor.

Cuando hay invasión del tumor de cabeza de páncreas al estómago o duodeno, muchos autores aconsejan una derivación quirúrgica biliarodigestiva y gastroyugal.^(6,7) En pacientes con poca desnutrición, en algunos centros la derivación se realiza por vía laparoscópica y no abierta.

Actualmente el Dr. Locke⁽⁴⁰⁾ y Everson Astifon⁽⁴¹⁾ realizan una doble prótesis, una a nivel del árbol biliar primero y otra en el duodeno. Cuando existe una invasión gástrica y el paciente presenta un mal estado general, desnutrición marcada para soportar una cirugía paliativa y poca esperanza de vida, esta técnica es una alternativa a la cirugía, dándole una mejor calidad de vida en los pocos meses que le restan y con poca morbilidad.

Tratamiento adyuvante y neoadyuvante en el cáncer de páncreas

La cirugía sigue siendo el tratamiento curativo para el cáncer de páncreas, pero ante los resultados de sobrevida poco alentadores de 1% a 5 años, y de 30% a 5 años, actualmente en los centros de referencia como el John Hopkins, sigue siendo un desafío importante cambiar estos resultados. Para ello se ha optado por una alternativa de tratamiento multidisciplinario que contempla radioterapia y quimioterapia.

Se espera que con los tratamientos de **quimioterapia** adyuvante y neoadyuvante se logre por lo menos un 40% de respuesta, lo que no sucede en el cáncer de páncreas en que no se alcanza al 20% con combinaciones de drogas. Se han utilizado diversos protocolos con 5-fluoracilo, mitomicina, cisplatino, adriamicina y últimamente gemcitabina. No hay estudios disponibles que demuestren mejoría de la sobrevida en los operados con cáncer de páncreas.

La **radioterapia** está indicada en el tratamiento local de los tumores irresecables principalmente de cuerpo y cola, para controlar sobre todo el dolor por la compresión del plexo solar. Se ha obtenido control del dolor en el 40% a 80% de los casos con la radioterapia. Como adyuvante no mejora la sobrevida obtenida con la cirugía, según Stoken.⁽⁴⁶⁾ Una modalidad es la radioterapia intersticial con depósito de material radioactivo en el lecho quirúrgico o en el tumor en el acto operatorio utilizando Yodo - 125.

Como ambos tratamientos, radioterapia y quimioterapia potencializan sus efectos, se han realizado protocolos pre operatorios, intra-operatorios y post-operatorios, pero sus resultados carecen de grupo control y el número de pacientes son muy pequeños como para sacar conclusiones válidas.

En conclusión, podemos decir que la quimioterapia y radioterapia se complementan pero no mejoran la sobrevida en el cáncer de páncreas.

Su indicación está en los tumores **irresecables** de cuerpo y cola y su éxito más que en disminuir el tumor está sobre

el control del dolor por compresión del plexo solar o en los casos donde la resección ha sido incompleta en las ubicadas en cabeza, y el patólogo informa que los márgenes de resección no están libres de tumor.⁽⁴⁷⁾

Actualmente se está implementando en los tumores grandes de más de 4 cm de diámetro o en aquellos con compromiso vascular, el tratamiento neo-adyuvante en el pre-operatorio con el objeto de reducir la masa y hacerlos operables utilizando 5-fu solo, o asociado a gemcitabina, con respuestas de resección del 60%, pero con éxito solo entre el 20 a 40%, muy bajos aún para ser eficaces⁽⁴⁸⁾.

En los tumores localmente irresecables, tanto de cabeza y sobre todo de cuerpo y cola, la combinación de radioterapia y quimioterapia, asociando gemcitabina con cisplatino, tiene su indicación, pero los resultados son pobres, menos del 20% de respuesta y no mejora la sobrevida, que es en términos de alrededor de 14 meses.

Pronóstico

El mal pronóstico del cáncer de páncreas se debe a múltiples factores:

- Síntomas tardíos de la enfermedad.
- Consulta tardía de los pacientes.
- Falta de educación de los médicos generales en el diagnóstico temprano ante los más mínimos síntomas, lo que retarda el diagnóstico.

- Mortalidad operatoria elevada, que está en relación directa con la experiencia del cirujano, por eso los mejores resultados se logran en departamentos de cirugía pancreática en los servicios de cirugía a fin de tener un mejor volumen de pacientes.

El pronóstico es dependiente

- del **tamaño** del tumor, siendo bueno en los de menos de 2 cm de diámetro, con empeoramiento del pronóstico a medida que aumenta el tamaño, siendo la sobrevida menor,
- del **grado de resecabilidad** o no por laparoscopia o por ecoendoscopia,
- del **margen de resección** libre o comprometida,
- del **compromiso de los ganglios** de vecindad,
- de si el tumor **invadió el espacio retroperitoneal** por detrás del páncreas,
- del **grado de diferenciación** celular, siendo malo en los anaplásicos o indiferenciados,
- de la existencia de **metástasis** a distancia.

En resumen, el pronóstico depende de un mejor **diagnóstico**, de un mejor **estadio**, de mejores **centros de referencia**, tanto para diagnóstico de imágenes como para la cirugía en manos experimentadas, en un servicio multicéntrico o **multidisciplinario** que contemple **quimio y radioterapia** adyuvante o neo adyuvante en el pre-operatorio, de un excelente **patólogo** para el informe de la citología por punción de la pieza, el margen de resección y su grado de diferenciación histológica.

Bibliografía

- Iniquez, JA Barrios Peinado C, Garrido Botella A, Muñoz Rosas C. Cáncer de páncreas. Medicina 4 edic n8 idea internacional ed y pub./Madrid./Abril 1984. /342- 352
- Yeo CJ y Colab/Surgical experience with pancreatic islet cell tumors./Arch Surg 1993;128: 1143-1148
- Fernández del Castillo C, Warshaw A. Cystic tumors of the pancreas./Surg Clin./North Am./1995/75/5 oct.
- Villavicencio R., Giménez C., Bonin C., Sánchez n., Stafferi R., Brasca A., Rolle A., Ferrer J. / Tumores quísticos del páncreas/ Diagnóstico y tratamiento a propósito de 24 casos / Rev. Arg. Radiol. / 1994 / 56. 1 - 10
- Sahel J. / Epidemiología y patogenia del cáncer de páncreas / Arch Arg. Ap. Digest. Vol. 17 / Abril 1993 / 55 - 59
- Moosa R. / Tratamiento quirúrgico de las neoplasias de páncreas / Arch Arg. De Ap. Digest. 7. 1: Abril 1993 / 64 - 74
- Cameron J., Pitt, H. A., Yeo C. J. / One hundred and forty five consecutive pancreatoduodenectomies without mortality / Ann Surg. 217: 4304-4318 / 1993
- Rossi R., Valderrama R. / Cáncer de páncreas en Juan Carlos Weitz, Zolán Berger, Samuel Sabah, Hugo Silva / Diagnóstico y tratamiento de las enfermedades digestivas / Edt. Iku / Santiago de Chile / Oct. 2008 / 414 - 425
- Trade, M., Schwall, G., Seeger, H. / Survival after pancreatoduodenectomy 118 consecutive resection without operative mortality / Ann Surg. 1990 / 211: 447 - 458
- Ariyama, H, Shirakabe, H., Ikenobe, H. / The diagnosis of the small resectable pancreatic carcinoma / Clin. Radiol 1977 / 28: 437 - 444
- Tio, T., Tytgat, GN / Endoscopic ultrasonography in stating local respectability of pancreatic and periampullary malignancy / Scand. J., Gastroenterol. 1986 / 21:135 - 142
- Chang, J., Wierseman, J. / Endoscopic ultrasound guide fine needle aspiration biopsy and intervention endoscopia ultrasonography in Gastrointestinal Endoscopic Clin. Of America / 1997 / 7. 1: 221 - 236
- Montagnini, R., Vinicius P. Maluf F. / Tratado de endoscopia digestiva diagnóstica y terapéutica: vías biliares de páncreas / Atheneus Edt., Sao Paulo 2005 / 226 - 236.
- Yangel, AL / Cystic neoplasma of the pancreas / J. Am. / Col. Surg. / Vol. 179 Dec. 1994
- Kasugai, T. / Recent advances in the endoscopic retrograde cholangiopancreatography digestion / 1975 / 13: 76 - 99
- Schitt, AJ. / Síndromes paraneoplásicos asociados con el cáncer gastrointestinal / Clíc. Gastroenterológica / Salvat Edit. Barcelona / 5. 1. 1978, 155 - 170
- Hrubzn RH, Petersen CM / Genetic of pancreatic cancer from genes to families / Surg. Onc. Clin. N. Am. 7. 1. 1998
- Ritts R., Pitt, H.A. / CA 19-9 in pancreatic cancer / Surg. Oncol. Clin. N. Am. 1998. 7: 9398
- Giménez, C. / Diagnóstico de los tumores de páncreas por imágenes / 3º curso de cirugía biliarpancreática del Hosp. Italiano de Buenos Aires / 15 al 19 de set. 1997 / 186 - 189

- Warshaw, A. / Pre operative assessment of pancreatic cancer. Post graduate course diseases of the liver biliary tract and pancreas / ACS Clinical Congress / San Francisco / Octubre 6 - 11, 1996
- Fernández del Castillo, C., Ratner, D. W., Warshaw, A. / Further experience with laparoscopy and peritoneal cytology in staging for pancreatic cancer. / Br. J. Surg. 1995 / 82:1127 - 1132
- Hancke, S., Holm, H., Koch, R. / Ultrasonography guided percutaneous fine needle biopsy of the pancreas tumors / Surgery Gynecology and Obstetrics 1975. 140: 361 - 364
- Chang, K. / Endoscopic ultrasound guide fine needle aspiration in the diagnosis and staging of pancreas tumors. / Gastrointestinal Endoscopic. Clin. North Am. 1995. 5: 723 - 733
- Rosch, T., Lorents, R., Braig, C. et al. / Endoscopic ultrasonography in diagnosis and staging of pancreatic an biliary tumors / Endoscopic 1992. 24: (s): 304 - 308
- Wiseman, MJ, Vilman P, Giovannini, M. / Endoscopy guided fine needle aspiration biopsy diagnostic and complication assesment / Gastroenterology, 1997. 12: 1087 - 1095
- Singler, R. C. / An improve technique for alcohol neurolysis of the celiac plexus / Anesthesiology 1982. 56: 137 - 141
- Moore, D.C., Busch, W.H., Burnet, L.L. / Celiac plexus block. Rongnographic anatomic study of technique and spread of solution in patients an cospes. / Anesthesia analgesy 191. 60: 369 - 379
- Warshaw, A., Teppner, J., Shipley, W.U. / Laparoscopy in the tagging and planning of the therapy for pancreatic cancer / Ann. Surg. 1986. 151: 76 - 80
- Warshaw, A. / Pre operative assessment of pancreatic cancer. Post graduate course of the liver biliary tract and pancreas tumors. / Asc. Clinical Congress San Francisco, Oct. 6 -11, 1996
- Bogen, G., Mancino, A., Scott, C., Conner, C. / Laparoscopy for staling and palliation of gastrointestinal malignancy / Surg. Cl. North Am. 1196. 76:3. 557 - 596
- Huibregtse, K. / Biliary Stent in G. Tygat and M. Classem. Practice of therapeutic endoscopy. / Churchill Livingstone E. London. 1994. Chap. 145. 181 - 193
- Moosa, A., Gamagami, R. / Diagnosis and staging of pancreatic neoplasm / Surg. Clin. North Am. 1995. 75, 5: 871 - 890
- Lichtenstein, D., Carr - Locke, D. / Endoscopic palliation for unresectable pancreatic carcinoma / Surg. Clin. North Am. 1995. 75, 5: 969 - 988
- Andorse, J.R., Sorensen, S.M., Krus, A. / Rondoized trial of endoscopic versus operative bypass in malignant obstruction jaundice / Gut. 1999. 10: 1132 - 1135
- Yeohh, K.G., Zimmerman, D., Cotton, P. / Comparative cost of metal stent vs. plastic biliary stent strategies for malignant obstructive jaundice by decision analysis / Gastrointest. Endoscopic. 199, 49 (4 pt.). 466 - 471
- David, P.H., Groen, A.K., Ranws, E. A. / Randomized trial of self expanding metal stents versus

Bibliografía

- polyethylene stents for distal malignant biliary obstruction / Lancet 1992. 340: 1488 - 1492
- Cotton, PB. / Endoscopic management of biliary obstruction duct to pancreatic cancer / Surg. Clin. North Am. 1988. 675 - 682
- Huibregtse, K., Tygat, G., Katon R.M, Coene, P. / Endoscopic palliative treatment in pancreatic cancer / Gastrointestinal endoscopy. 1986. 32: 334 - 338
- Dancygier, H. and Classem, M. / Pancreatic cancer endosonography aspect of pancreatic cancer / Keichi Kawai, Endoscopy ultrasonography and gastroenterology / Iguigaku - Shin. Tokyo, 1988. 72 - 78
- Telford, J., Carr Locke, D. L. / Palliation with malignant gastric outlet obstruction with enteral autones from multicenter study / Gastrointestinal endoscopia, 2004. 60: (6): 916 - 920
- Artifon, E., Aparicio, D. / Protesis enteral y biliar combinadas, no tratamiento da estenosis pancreatica maligna, en Everson Artifon, Paulo Sakai, Shinichi Isocka, Eduardo Moura. Tratamiento de las complicaciones en endoscopia terapeutica. Santos Edit. Sao Paulo 2007. Chap. 38: 205 - 211
- Cameron, J., Grochow, L., Milligan, R. / Pancreatic cancer / Chap. 42 in Pitt, D., Carr - Locke, J., Ferruci / Hepatobiliary and pancreatic diseases. The tem an approach to management / J. Lite Brown and Co. 1995. London
- Yeo, C., Cameron, J., Lillemor, K. D. / Pancreatoduodenectomy for cancer the head of the páncreas, 201 patients / Ann Surg. 1995. 221 : 721 - 730
- Lunderquist, A. / Angiography in carcinoma of the pancreas / Acta Radiol Suppl. 1965. 235 - 245
- Yeo, C., Cameron, J. / Pancreatoduodenectomy with or without extend retroperitoneal lymphadenec tomy for peruraombiliary adenocarcinomas, comparison of morbidity, mortality and shorttern outcome. / Ann Surg. 1999. 226: 613 - 624
- Pitt, H. / Classification, diagnosis, staging and pre operative preparation of pancreatic and periampullary neoplasia / Chapter 33. Surgical diseases of the biliary tract and pancreas multidisciplinary managemement in Brasch, J., Tompkins, Mosby. 1994
- Tsao, J., Rossi, R., Lowel, J. / Pylorus preserving pancreatoduodenectomy ins it adequate cancer operation? / Arch Surg. 1994. 129 : 405 - 412
- Oria, A. / Técnicas de reconstrucción de la duodenopancreatoma / 3º curso de cirugía hepatobiliar y pancreática. Hosp. Italiano de Buenos Aires, 15 al 18 de set. 1997. 186 - 189
- Rossi, R., Traverso, W., Pimentel, F., Longmire, F. / Malignant obstructive jaundice. Evaluation and management / Surg. Clin. North Am. 1995. 75, 5: 969 - 988
- Stoken, D., bucher, M., Dervenis, C. / Metanalysis of randomized adjuvant trials for pancreatic cancer / Br. J. Cancer. 2005. 92:1372 - 1381
- Neuchaus, P., Oettle, H., Post, S. / A randomized prospective multicenter phase III trial of adjuvant chemotherapy with gemcitabine vs. observation in patients with resected pancreatic cancer / Proc. Am. Soc. Clin. Oncologic. 2005. 23 : 168 - 176

Plenitud[★]

LA TERCERA EDAD: LA NUEVA JUVENTUD PARA VIVIR CON PLENITUD.

Los tiempos cambiaron y los abuelos, no son los mismos. Más activos, más despiertos y admirablemente, con ganas de aprender y realizar cosas nuevas. Y para eso, una buena salud física es importante. A continuación les daremos una serie de consejos para vivir esta etapa de la vida con Plenitud.

Los ejercicios, deben estar adaptados de acuerdo con las necesidades físicas particulares y de la edad. La resistencia mejora con actividad aeróbica y permite el entrenamiento de grandes grupos musculares. Este tipo de actividad es la que proporciona mayores beneficios y es por ende, la base de cualquier programa físico.


Para la salud la flexibilidad es importante. Junto con el envejecimiento y la falta de actividad, los movimientos corporales se reducen. Y eso incide de manera directa en perjuicio de la movilidad diaria, como agacharse, estirarse o simplemente agarrar cosas. Todo esta pérdida de capacidad motora puede frenarse o incluso recuperarse con la actividad física y el estiramiento correcto.

Los problemas de incontinencia no son un impedimento para la actividad deportiva: los pañales Plenitud Active permiten realizar cualquier tipo de actividad física, ya sea caminar o correr y brindan la protección y seguridad que se necesita todo el tiempo. Entonces al momento de sentirse bien, lo que importa son las ganas y la actitud de dar ese primer paso.

Precauciones a tener en cuenta:

- ★ Siempre consulte a su médico.
- ★ Controle su pulso: si está muy acelerado, descance. Lo mejor es un esfuerzo continuo y moderado.
- ★ Elija actividades que mejoren la resistencia cardio-respiratoria.
- ★ La actividad física debe ser regular y constante.
- ★ Evite esfuerzos que exijan posturas estáticas.
- ★ Tenga en cuenta que estar en forma es una cuestión de sentido común.

Caminar, nadar y andar en bicicleta son ejercicios que mejoran la actividad cardiológica y pulmonar, logrando que la tercera edad, sea quizás la mejor de todas.



Con una delicada cubierta exterior tipo tela que brinda un contacto más delicado con la piel otorgando mayor comodidad y discreción.



Ubicación de centro absorbente para la anatomía femenina.



Nueva cintura elástica femenina.



Corte adaptado a la anatomía femenina para un mejor ajuste al cuerpo.



Ayuda a minimizar los olores gracias al Blockgel.



Tener un adulto mayor a nuestro cuidado es hacer todo lo que está en nuestras manos para darle la mayor protección, cariño y bienestar. Hoy existe una línea completa dedicada al adulto mayor. Plenitud ofrece las mayores soluciones para cada necesidad relacionada con el cuidado personal.



Por eso Plenitud desarrolló Plenitud Protec, que brinda un cuidado de la piel superior, ajuste anatómico y cuenta con un Sistema Derma Sec; y Plenitud Classic con barreras antidesbordes para mejor protección.



Clínicamente Probado



Blockgel[®]



Diseño Anatómico

* Trademark of Kimberly-Clark Worldwide, Inc. © 2007. KCWW

Para más información llámá al 009-800-545-0010

Plenitud[★]

Para dar, para compartir y para vivir